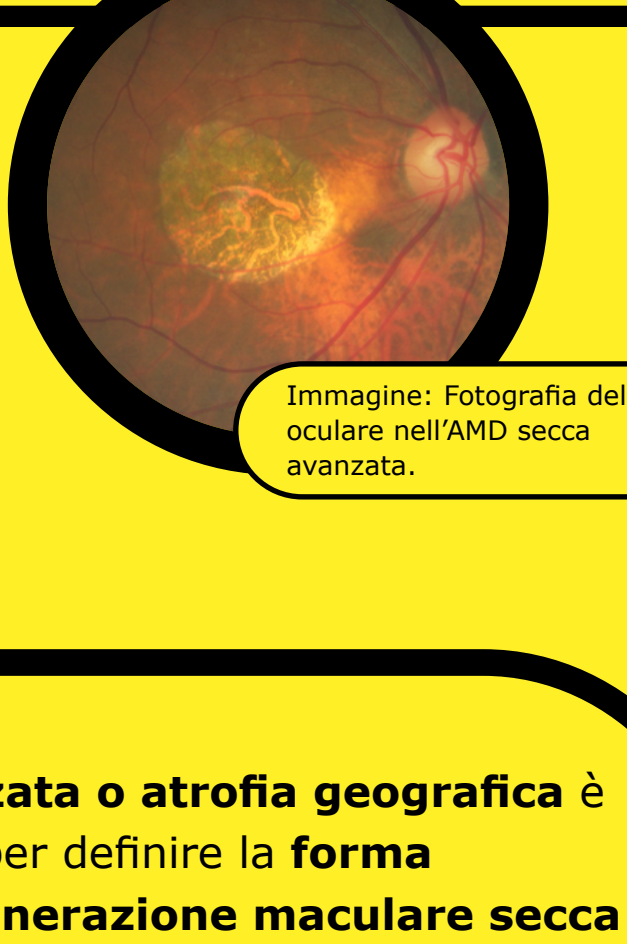
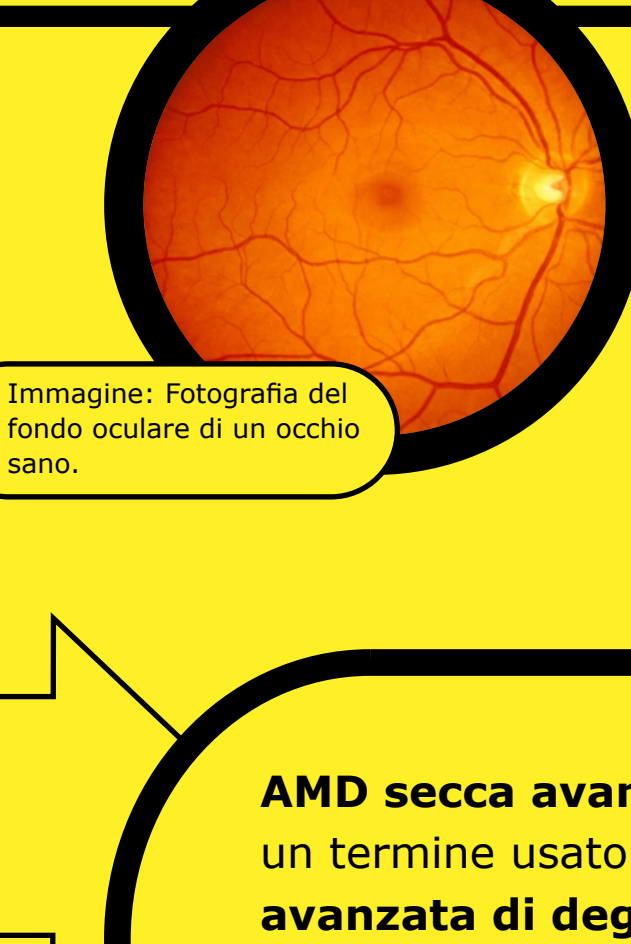
Degenerazione maculare senile secca avanzata (AMD) / Atrofia geografica (GA)

Scheda informativa



AMD secca avanzata

Atrofia geografica

AMD secca avanzata o atrofia geografica è un termine usato per definire la **forma avanzata di degenerazione maculare secca legata all'età (AMD)**, una malattia progressiva e irreversibile che colpisce la macula, cioè la parte centrale della retina.^{1,2}

5 milioni

Attualmente l'AMD secca avanzata colpisce più di 5 milioni di persone in tutto il mondo. Si prevede che questo numero aumenterà a più di 10 milioni entro il 2040.³

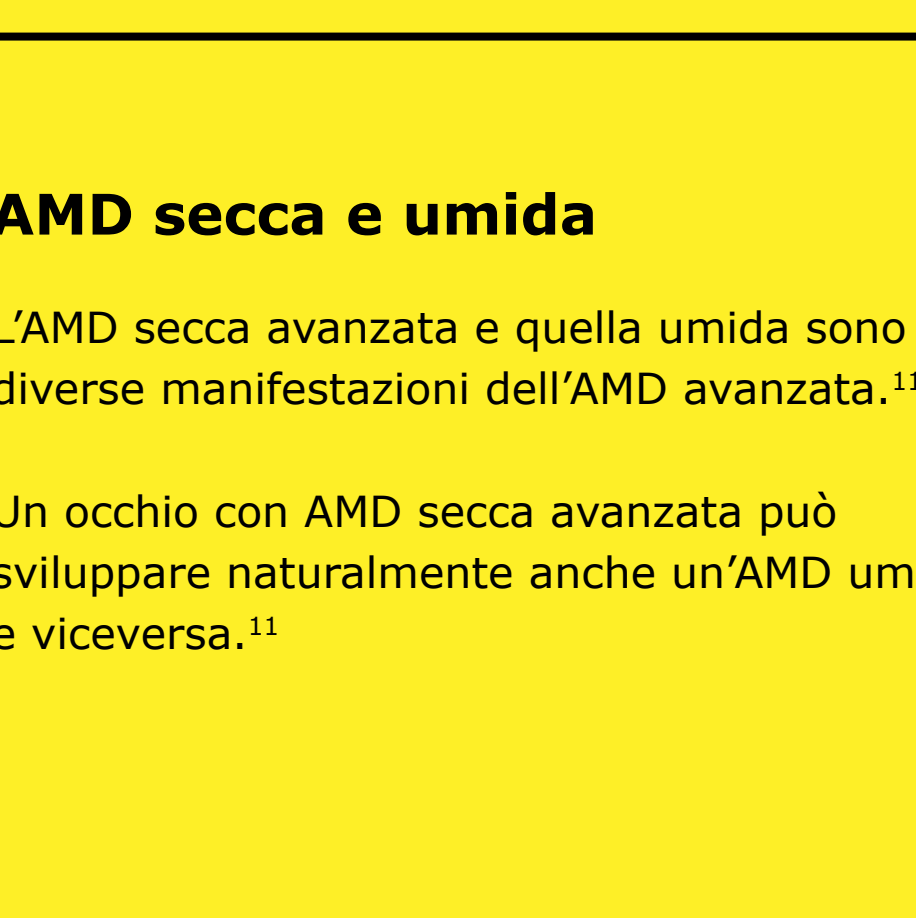
4x

A partire dai 50 anni la prevalenza quadruplica ogni 10 anni.⁴

20%

L'AMD secca avanzata rappresenta fino al 20% di tutti i casi di cecità attribuiti all'AMD.^{1,5}

L'AMD secca avanzata è una degenerazione cronica progressiva⁶ della **macula**, cioè la parte centrale della **retina** che permette all'occhio di vedere dettagli accurati utili per le attività quotidiane.^{7,8}



Retina

Macula

Drusen

i La retina contiene milioni di cellule sensibili alla luce (bastoncelli e coni) che ricevono e organizzano le informazioni visive.⁷

i La fovea al centro della macula è una piccola fossa che contiene la più grande concentrazione di cellule coniche e quindi fornisce la massima acutezza visiva.⁹

i Le drusen sono piccoli depositi gialli di proteine grasse (lipidi) che si accumulano sotto la retina. Possono essere usate per classificare lo stadio e la gravità dell'AMD.¹⁰

AMD secca e umida

L'AMD secca avanzata e quella umida sono diverse manifestazioni dell'AMD avanzata.¹¹

Un occhio con AMD secca avanzata può sviluppare naturalmente anche un'AMD umida e viceversa.¹¹

98%

dei pazienti con AMD umida ha sviluppato un'AMD secca avanzata in un periodo medio di follow-up di 7,3 anni.¹²

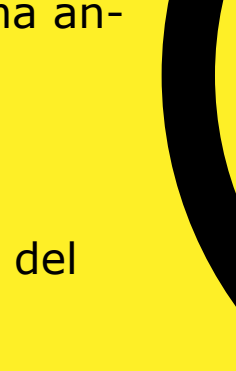AMD in fase iniziale¹³

Poche drusen di piccole e medie dimensioni.



AMD intermedia¹³

Drusen di medie dimensioni o una grande drusen.



AMD avanzata⁹

AMD secca avanzata o atrofia geografica

AMD neovascolare o umida

196 milioni¹¹

5 milioni con AMD secca avanzata³

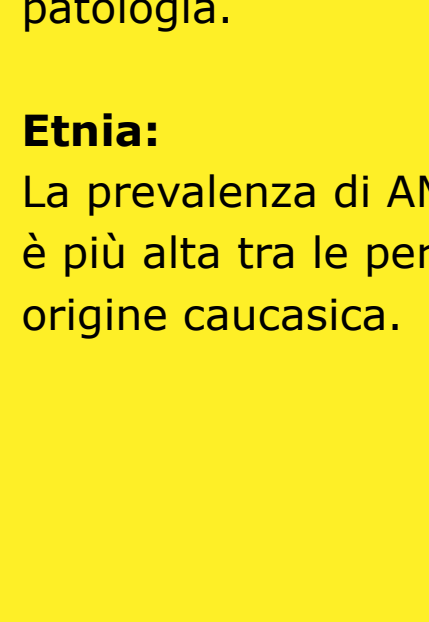
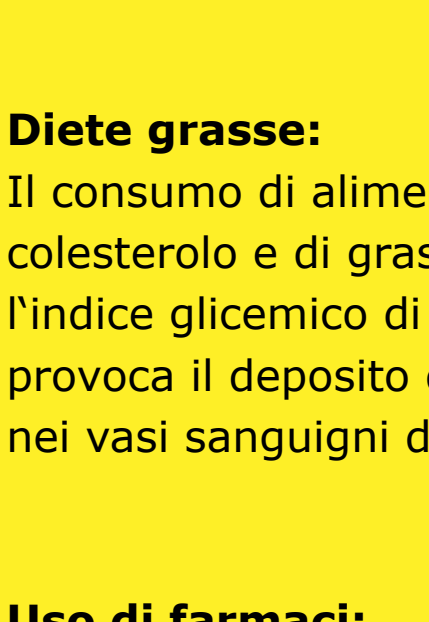
Cause

Le persone con AMD sono affette da un deterioramento dei fotorecettori situati nella macula, la parte della retina responsabile della visione nitida e del riconoscimento dei colori.¹⁴

L'AMD secca avanzata è caratterizzata dalla perdita progressiva e irreversibile dell'epitelio pigmentato retinico, dei fotorecettori e dei coriociapillari sottostanti, che sono tutti componenti chiave della acula.^{2,15}

Fotorecettori sani

Fotorecettori deteriorati



Possibili segni e sintomi di AMD secca avanzata:¹⁶

- 👁️ Visione annebbiata o sfocata.
- 👁️ Le linee dritte possono apparire storte.
- 👁️ Incapacità di vedere i dettagli da vicino ma anche difficoltà ad identificare gli oggetti a distanza.
- 👁️ Piccola ma crescente zona cieca al centro del campo visivo.
- 👁️ Incapacità di identificare e distinguere i colori.

50%

dei pazienti sviluppa un'AMD secca avanzata in entrambi gli occhi entro 7 anni dalla diagnosi iniziale.¹⁵

Fattori di rischio relativi all'AMD secca avanzata¹⁶

Fattori di rischio ambientale modificabili

Fumare tabacco e sigarette aumenta la probabilità di sviluppare l'AMD secca avanzata.

Indice di massa corporea (BMI): Gli individui con un BMI di 30 e oltre hanno maggiori probabilità di sviluppare un'AMD secca avanzata.

Diete grasse: Il consumo di alimenti ricchi di colesterolo e di grassi può aumentare l'indice glicemico di una persona, il che provoca il deposito di tessuto adiposo nei vasi sanguigni della retina.

Uso di farmaci: Si ritiene che vi sia un nesso tra alcuni farmaci e un maggiore rischio di sviluppare l'AMD. Chi assume farmaci per altri disturbi dovrebbe parlarne con il proprio medico.

Fattori di rischio non modificabili

Età: Più le persone diventano anziane, maggiore è la possibilità di una diagnosi di AMD secca avanzata.

Genetica: Le persone con familiarità hanno un rischio maggiore di sviluppare la patologia.

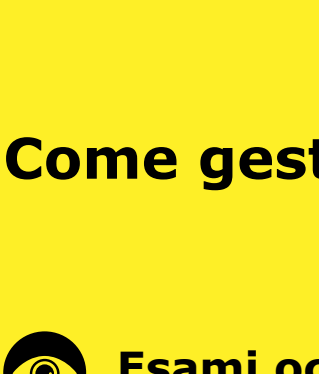Etnia: La prevalenza di AMD secca avanzata è più alta tra le persone anziane di origine caucasica.

Diagnosi e progressione della malattia

Progressione della malattia

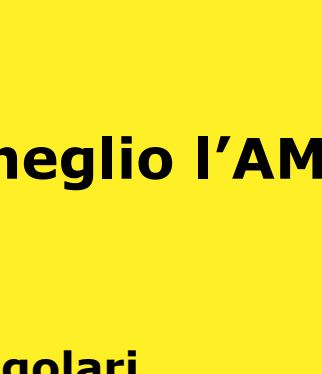La caratteristica più importante e indicativa dell'insorgenza dell'AMD secca avanzata è la presenza di drusen più grandi (> 125 µm) o confluenti, poiché oltre il 95% dei pazienti con queste caratteristiche sviluppa l'AMD secca avanzata.¹⁵

Atrofia non centrale



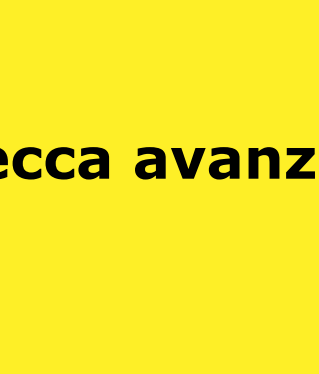Modesta perdita della visione periferica a bassa luminosità. Il paziente la nota solo in determinate condizioni o attraverso prove mirate.

Crescita dell'atrofia non centrale



Perdita della visione periferica e a bassa luminosità.

Inizia a colpire la fovea, la visione centrale



Perdita della visione periferica a bassa luminosità; aree di visione centrale persa.

Grave atrofia centrale



Perdita della visione centrale che porta alla cecità.

Anche se può sembrare che nell'AMD secca avanzata la crescita delle lesioni proceda lentamente, la progressione della malattia è costante e irreversibile.^{15,17-19}

Diagnosi

L'AMD secca avanzata può essere diagnosticata e monitorata da un oftalmologo, uno specialista della retina o un optometrista.²⁰

Si utilizzano tecniche di imaging retinico per identificare, diagnosticare e monitorare tutti gli stadi di AMD, compresa l'AMD secca avanzata. Nella diagnosi e nel monitoraggio dell'AMD, l'oculista utilizzerà l'oftalmoscopia o la foto del fondo oculare.^{21,22} Per cercare nella retina determinate caratteristiche tra cui:

- 👁️ Presenza di drusen.
- 👁️ Un'area nettamente demarcata nella regione maculare con una retina atrofica, priva di pigmentazione.
- 👁️ Visibilità dei vasi sanguigni corioideali sottostanti.

Metodi diagnostici

L'angiografia autofluorescente del fondo oculare è attualmente una tecnologia di imaging standard per visualizzare l'epitelio pigmentato retinico (RPE) nell'AMD secca avanzata.²³



Tomografia a coerenza ottica (OCT): L'atrofia degli strati retinici può essere visualizzata chiaramente con questa tecnica di imaging

👁️ Anche se può sembrare che nell'AMD secca avanzata la crescita delle lesioni proceda lentamente, la progressione della malattia è spesso costante e irreversibile.^{15,17}

👁️ La progressione può essere molto variabile; in genere ci vogliono diversi anni dall'inizio dell'AMD secca avanzata per causare deficit visivi consistenti.¹⁶



👁️ Questo perché la fovea, che è responsabile della visione centrale e dell'acutezza visiva, può essere risparmiata fino a quando l'AMD secca non è molto avanzata.²⁶

👁️ Tuttavia, anche prima che la fovea sia colpita dalla AMD secca avanzata, la crescita delle lesioni influenza già la funzione visiva.^{10,15}

Trattamento

Trattamento dell'AMD secca avanzata

Ad oggi non esistono terapie approvate per ridurre il grado di progressione dell'AMD secca avanzata, anche se sono allo studio diverse potenziali terapie.¹⁶

Come gestire al meglio l'AMD secca avanzata¹⁶

- 👁️ **Esami oculistici regolari**
La progressione dell'AMD secca avanzata può essere gestita attraverso visite oculistiche regolari e il rilevamento precoce dei cambiamenti retinici.
- 👁️ **Riabilitazione visiva**
Oltre alle visite oculistiche regolari, la malattia può anche essere gestita attraverso la riabilitazione visiva con l'uso di lenti d'ingrandimento e ausili per l'ipovisione.
- 👁️ **Modifica dello stile di vita^{16,27}**
Alcuni semplici comportamenti possono aiutare a prevenire o rallentare la progressione dell'AMD secca, tra cui:
 - Smettere di fumare
 - Esercizio fisico per ridurre il BMI
 - Mangiare cibi a basso contenuto di colesterolo
 - Assunzione di antiossidanti e vitamine come vitamina C, vitamina E, beta-carotene e zinco

Sintesi delle strategie terapeutiche in corso di studio²⁶

- 👁️ Modulare il ciclo visivo per ridurre l'accumulo di sottoprodotto tossici
- 👁️ Ridurre o inibire la formazione di drusen
- 👁️ Inibizione del complemento per regolare un sistema del complemento iperattivo
- 👁️ Miglioramento del flusso sanguigno nella corioide
- 👁️ Ridurre o eliminare lo stress ossidativo
- 👁️ Ridurre o eliminare l'infiammazione
- 👁️ Sostituire, riparare o rigenerare le cellule RPE e i fotorecettori persi
- 👁️ Terapia cellulare

Maggiori informazioni

Per maggiori informazioni visitare dryAMD.info

Come funziona la visione

ULTERIORI INFORMAZIONI

Forme avanzate di AMD

ULTERIORI INFORMAZIONI

Glossario

ULTERIORI INFORMAZIONI

Questa infografica sull'AMD secca avanzata non è uno strumento di diagnosi. Chi ritiene di soffrire di AMD è pregato di consultare un medico.

Bibliografia

1. Gehrs KM, et al. Ann Med. 2006;38(7):450-471.
2. Fleckenstein M, et al. Ophthalmology. 2018;125:369-390.
3. Wong WL, et al. Lancet Glob Health. 2014;2:e106-116.
4. Rudnicka AR, et al. Ophthalmology. 2012;119:571-580.
5. Biarnés M, et al. Optom Vis Sci. 2011;88(7):881-889. 11
6. Fleckenstein M, et al. The progression of geographic atrophy secondary to age-related macular degeneration. Ophthalmology 125, 369–390 (2018).
7. Bear, M., Connors, B. & Paradiso, M. Neuroscience: Exploring the Brain (Third Edition). Library (Lond). (2006) doi:10.1007/BF02234670.
8. Mitchell, P., Liew, G., Gopinath, B. & Wong, T. Y. Age-related macular degeneration. www.thelancet.com vol. 392 www.thelancet.com (2018).
9. Remington, L. A. Aqueous and Vitreous Humors. in Clinical Anatomy and Physiology of the Visual System 109–122 (Elsevier Health Sciences, 2012). doi:10.1016/b978-1-4377-1926-0.10006-2.
10. Klein, R. et al. The Wisconsin Age-related Maculopathy Grading System. Ophthalmology 98, 1128–1134 (1991).
11. Age-Related Macular Degeneration: Facts & Figures. Bright Focus Foundation. Accessed Apr. 29, 2021. <https://www.brightfocus.org/macular/article/age-related-macular-facts-figures>
12. Rofagha S, et al. SEVEN-UP Study Group. Ophthalmology. 2013;120(11):2292-2299.
13. Ferris FL 3rd, et al. Ophthalmology. 2013;120(4):844-851.
14. Young, R. W. Pathophysiology of age-related macular degeneration. Surv. Ophthalmol. 31, (1987).
15. Boyer, D. S., Schmidt-Erfurth, U., Van Lookeren Campagne, M., Henry, E. C. & Brittain, C. The pathophysiology of geographic atrophy secondary to age-related macular degeneration and the complement pathway as a therapeutic target. Retina 37, 819–835 (2017).
16. Geographic Atrophy. Eye See You. Accessed Apr. 29, 2021. <https://eyeseyouyou.care/en/geographic-atrophy/>
17. Sunness JS, et al. Ophthalmology. 2007;114(2):271-277.
18. Holz FG, et al. Ophthalmology. 2014;121(5):1079-1091.
19. Lindblad AS, et al. Arch Ophthalmol. 2009;127(9):1168-1174.
20. Lakshminarayanan, V. Visual acuity. In: Chen J, Cranton W, Fihn M eds. Handbook of Visual Display Technology. Vol. 1. Springer-Verlag Berlin Heidelberg; 2012:93-99. 3. Chandramohan A, Stinnett SS, Petrowski JT. Visual function measures in early and intermediate age-related macular degeneration. Retina. 2016;36(5):1021-31.
21. What is the difference between direct and indirect ophthalmoscopy? American Academy of Ophthalmology. Accessed Apr. 29, 2021. <https://www.aao.org/eye-health/ask-ophthalmologist-q/what-is-difference-between-direct-indirect-ophthal>
22. Geographic Atrophy. EyeWiki. Accessed Apr. 29, 2021. https://eyewiki.aao.org/Geographic_Atrophy
23. Townsend WD. Scleral depression. Optom Clin. 1992; 2(3):127-44 (1992).
24. Fergusson LR, Grover S, Dominguez II JM, Balaia S, Chalam KV. Retinal thickness measurement obtained with spectral domain optical coherence tomography assisted optical biopsy accurately correlates with ex vivo histology. PLOS ONE. 2014;9(10). e11203.
25. What Is Optical Coherence Tomography? American Academy of Ophthalmology. Accessed Apr. 29, 2021. <https://www.aao.org/eye-health/treatments/what-is-optical-coherence-tomography>.
26. Buschini, E. et al. Recent developments in the management of dry age-related macular degeneration. Clinical Ophthalmology vol. 9 563–574 (2015).
27. Bishop, P., Fekrat, S. & Chakravarthy, U. BMJ Best Practice: Age-related macular degeneration. Br. Med. J. (2018) doi:10.1016/S0140-6736(18)31550-2.