

Dégénérescence maculaire sèche avancée liée à l'âge (DMLA) / Atrophie géographique (GA)

Sensibilisation

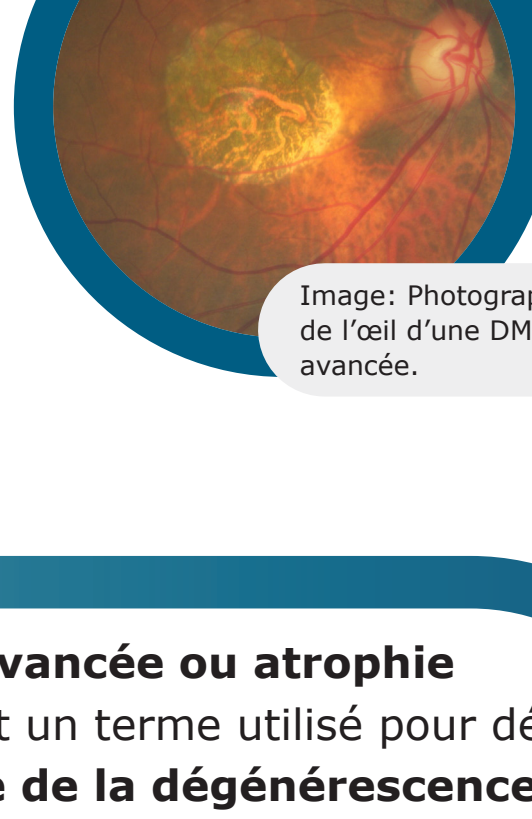

Image: Photographie du fond d'œil d'un œil sain.

Image: Photographie du fond de l'œil d'une DMLA sèche avancée.

DMLA sèche avancée

Atrophie géographique

La **DMLA sèche avancée ou atrophie géographique** est un terme utilisé pour décrire la **forme avancée de la dégénérescence maculaire liée à l'âge (DMLA) sèche**, est une maladie progressive et irréversible qui affecte la macula, la partie centrale de la rétine.^{1,2}

5 millions

Actuellement, la DMLA sèche avancée touche plus de 5 millions de personnes dans le monde. Ce nombre devrait passer à plus de 10 millions d'ici 2040.³

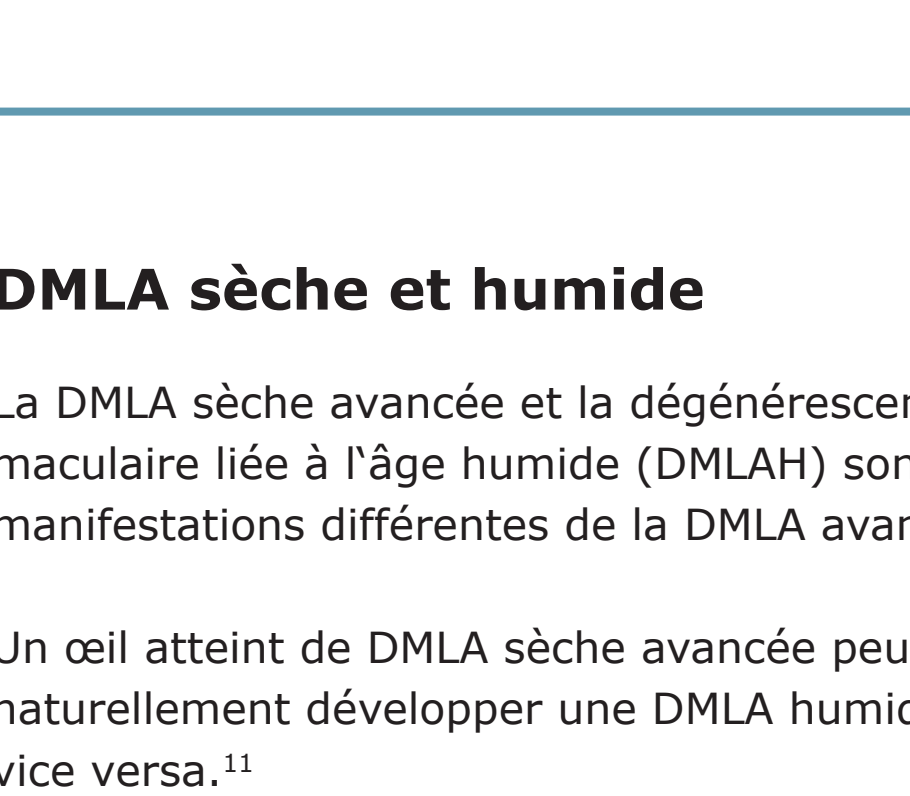4x

À partir de 50 ans, la prévalence quadruple tous les 10 ans.⁴

20%

La DMLA sèche avancée représente jusqu'à 20 % de l'ensemble des cécités légales attribuées à la DMLA.^{1,5}

La DMLA sèche avancée est une dégénérescence chronique progressive⁶ de la **macula**, qui est une partie centrale de la **rétine** permettant à l'œil de voir les détails précis pour les activités quotidiennes.^{7,8}

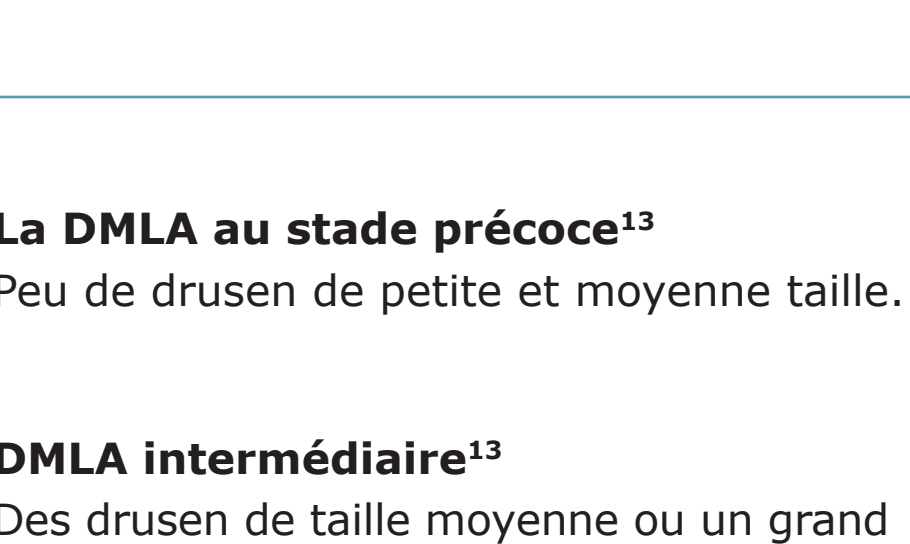


Rétine

Macula

i La rétine contient des millions de cellules sensibles à la lumière (bâtonnets et cônes) qui reçoivent et organisent les informations visuelles.⁷

i La fovéa, au centre de la macula, est une petite fosse qui contient la plus grande concentration de cellules coniques et offre donc la meilleure acuité visuelle.⁹



Drusen

i Les drusen sont de petits dépôts jaunes de protéines grasses (lipides) qui s'accumulent sous la rétine. Ils peuvent être utilisés pour classer le stade et la gravité de la DMLA.¹⁰

DMLA sèche et humide

La DMLA sèche avancée et la dégénérescence maculaire liée à l'âge humide (DMLAH) sont des manifestations différentes de la DMLA avancée.¹¹

Un œil atteint de DMLA sèche avancée peut aussi naturellement développer une DMLA humide, et vice versa.¹¹

98%

des patients atteints de DMLA humide ont évolué vers une DMLA sèche avancée sur une moyenne de 7,3 année de suivi.¹²

Un œil atteint de DMLA sèche avancée peut aussi naturellement développer une DMLA humide, et vice versa.¹¹


La DMLA au stade précoce¹³
Peu de drusen de petite et moyenne taille.



DMLA intermédiaire¹³
Des drusen de taille moyenne ou un grand drusen.



AMD avancé⁹
DMLA sèche avancée ou atrophie géographique



DMLA néovasculaire ou humide

196 millions¹¹
5 millions de personnes atteintes de DMLA sèche avancée³

Causes

Chez les personnes atteintes de DMLA, les photorécepteurs de la macula, la partie de la rétine responsable de la vision nette et de la reconnaissance des couleurs, se détériorent.¹⁴

La DMLA sèche avancée se caractérise par une perte progressive et irréversible de l'épithélium pigmentaire de la rétine, des photorécepteurs et des choriocapillaires sous-jacents, qui sont tous des éléments clés de la macula.^{2,15}

Photorecepteurs sains

Photorecepteurs détériorés

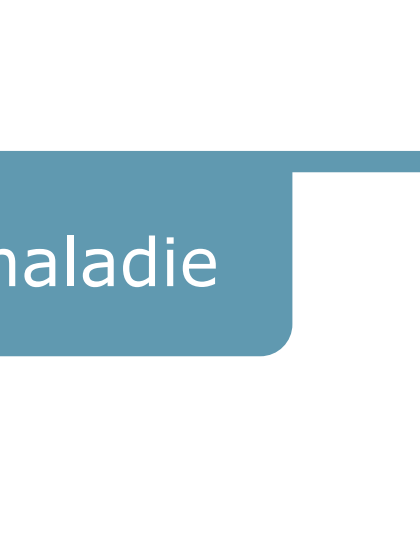
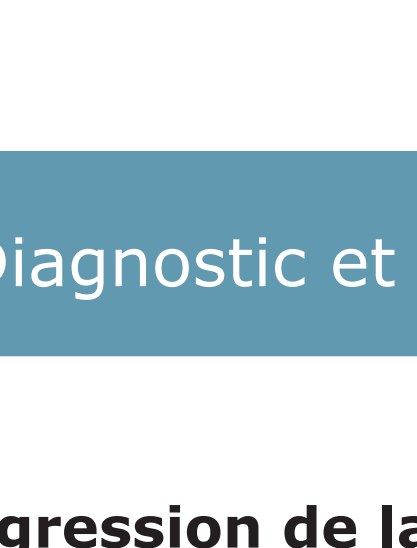
Image simplifiée pour illustrer les photorécepteurs sains et détériorés.

Les signes et les symptômes de la DMLA sèche avancée peuvent inclure:

- Une vision brumeuse ou floue.
- Les lignes droites peuvent paraître tordues.
- Une incapacité à voir les détails de près, ainsi qu'une difficulté à identifier les objets à distance.
- Un petit, mais croissant, point aveugle au centre de la vision.
- Incapacité d'identifier et de distinguer les couleurs.

50%

des patients développent une DMLA sèche avancée dans les deux yeux dans les 7 ans suivant le diagnostic initial.¹⁵

Facteurs de risque associés à la DMLA sèche avancée

Facteurs de risque environnementaux modifiables

Fumer du tabac et des cigarettes augmente la probabilité de développer une DMLA sèche avancée.

Indice de masse corporelle (IMC):

Les personnes ayant un IMC de 30 et plus sont plus susceptibles de développer une DMLA sèche avancée.

Les régimes gras:

La consommation d'aliments riches en cholestérol et en graisses peut augmenter l'indice glycémique d'une personne, ce qui entraîne la disposition du tissu adipeux dans les vaisseaux sanguins de la rétine.

Utilisation de médicaments:

Certains médicaments ont été associés à un risque accru de développer une DMLA. Si vous prenez des médicaments pour d'autres pathologies, vous devez en discuter avec votre professionnel de santé.

Facteurs de risque non modifiables

Âge: Plus les personnes sont âgées, plus elles risquent d'être diagnostiquées avec une DMLA sèche avancée.

Génétique:

Les personnes ayant des antécédents familiaux ont un risque plus élevé de développer l'affection.

Ethnicité:

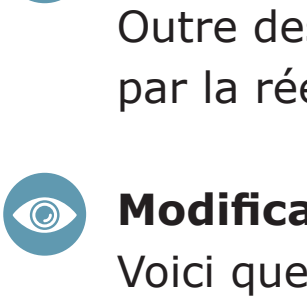
La prévalence de la DMLA sèche avancée est la plus élevée chez les personnes âgées d'origine caucasienne.

Diagnostic et évolution de la maladie

Progression de la maladie

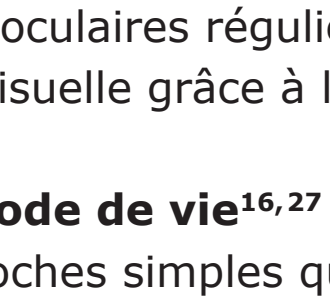
La caractéristique la plus prédictive et centrale du développement d'une DMLA sèche avancée est la présence de drusen grands (>125 µm) ou fusionnés, car plus de 95 % des patients présentant ces caractéristiques développent une DMLA sèche avancée.¹⁵

Atrophie non centrale



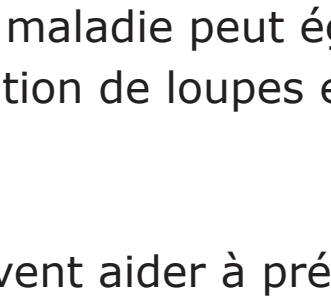
Une certaine perte de la vision périphérique à basse lumière. Le patient ne la remarque que dans certaines conditions ou à travers des tests spécifiques.

Croissance de l'atrophie non centrale



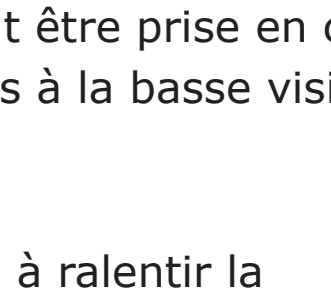
Perte de la vision périphérique et de la vision à basse lumière.

Commence à affecter la fovéa, la vision centrale



Perte de la vision périphérique, basse, et perte de la vision centrale.

Atrophie centrale sévère



Perte de la vision centrale conduisant à la cécité.

Bien que la croissance des lésions dans la DMLA sèche avancée puisse sembler se faire lentement, la progression de la maladie est constante et irréversible.^{15, 17-19}

Diagnostic

La DMLA sèche avancée peut être diagnostiquée et suivie par un ophtalmologiste, un spécialiste de la rétine ou un optométriste.²⁰

Les techniques d'imagerie rétinienne sont utilisées pour identifier, diagnostiquer et surveiller tous les stades de la DMLA, y compris la DMLA sèche avancée. Lors du diagnostic et du suivi de la DMLA, votre ophtalmologue recherchera les caractéristiques suivantes dans la rétine en appliquant une ophtalmoscopie ou sur une photo du fond de l'œil.^{21,22} Cela peut inclure :

- Tapissé de drusen.
- Une zone nettement délimitée dans la région maculaire avec une rétine atrophiée, sans pigmentation.
- Vaisseaux sanguins choroidiens sous-jacents visibles.

Façons de diagnostiquer

L'angiographie autofluorescente du fond de l'œil est actuellement une technologie d'imagerie standard pour visualiser l'épithélium pigmentaire rétinien (EPR) dans la DMLA sèche avancée.²³

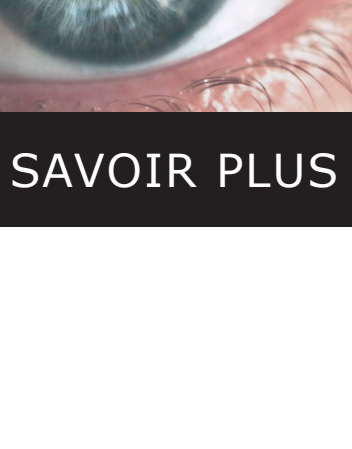

Image: Normal autofluorescence du fond d'œil d'une rétine

Tomographie par cohérence optique (OCT): L'atrophie des couches rétinienne est clairement visible grâce à cette technique d'imagerie non invasive.^{24,25}



Image: Scan OCT horizontal sur la fovéa

Bien que la croissance des lésions dans la DMLA sèche avancée puisse sembler se faire lentement, la progression de la maladie est souvent constante et irréversible.^{15,17}

L'évolution peut être très variable, il faut généralement plusieurs années à partir de l'apparition d'une DMLA sèche avancée pour provoquer des déficits visuels constants.²⁶

En effet, la fovéa, qui est responsable de la vision centrale et de l'acuité visuelle, peut être épargnée jusqu'à ce que la DMLA sèche soit très avancée.²⁶

Cependant, avant même que la fovéa ne soit touchée par la DMLA sèche avancée, la croissance des lésions affecte déjà la vision fonctionnelle.^{10,15}

Traitement

Traitement de la DMLA sèche avancée

À ce jour, il n'existe aucun traitement approuvé pour réduire le taux de progression de la DMLA sèche avancée, bien que plusieurs thérapies potentielles soient à l'étude.¹⁶

Comment gérer au mieux la DMLA sèche avancée

- Examens réguliers des yeux**
L'évolution de la DMLA sèche avancée peut être gérée par des examens oculaires réguliers et une détection précoce des changements rétiens.
- Réhabilitation visuelle**
Outre des examens oculaires réguliers, la maladie peut également être prise en charge par la rééducation visuelle grâce à l'utilisation de loupes et d'aides à la basse vision.
- Modification du mode de vie**^{16,27}
Voici quelques approches simples qui peuvent aider à prévenir ou à ralentir la progression de la DMLA sèche:

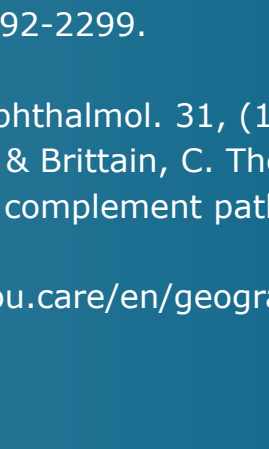
- Arrêter de fumer
- Faire de l'exercice pour réduire l'IMC
- Manger des aliments pauvres en cholestérol
- Consommation d'antioxydants et de vitamines tels que la vitamine C, la vitamine E, le bêta-carotène et le zinc

Aperçu des stratégies de traitement à l'étude

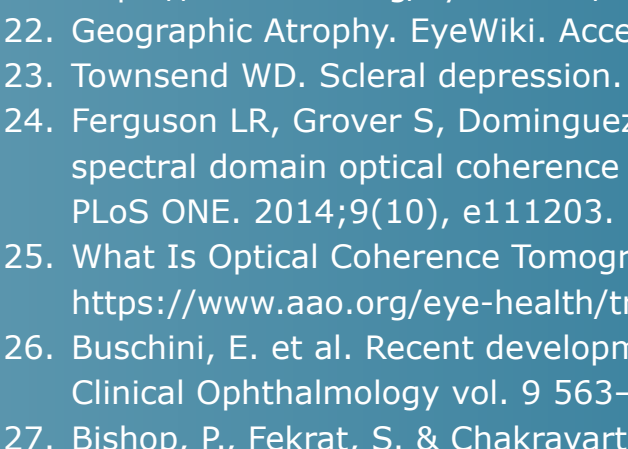
- Moduler le cycle visuel pour réduire l'accumulation de sous-produits toxiques
- Réduire ou inhiber la formation de drusen
- L'inhibition du complément pour réguler un système du complément trop actif
- Amélioration du flux sanguin dans la choroïde
- Réduire ou éliminer le stress oxydatif
- Réduire ou éliminer l'inflammation
- Remplacer, réparer ou régénérer les cellules de l'EPR et les photorécepteurs perdus
- Thérapie cellulaire

Plus d'informations

Pour plus d'informations, visitez le site [dryAMD.info](https://www.dryAMD.info)

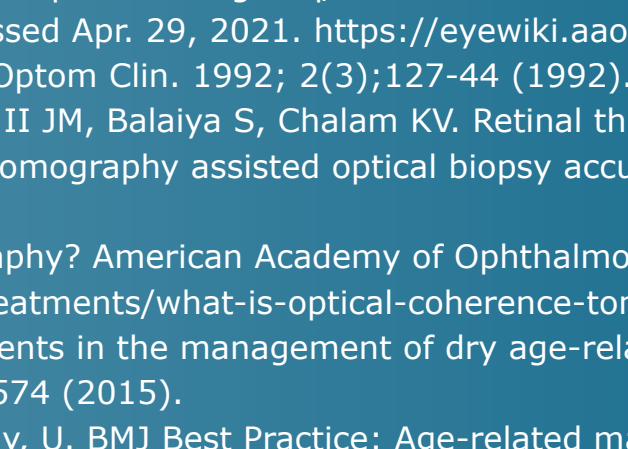


Comment fonctionne la vision



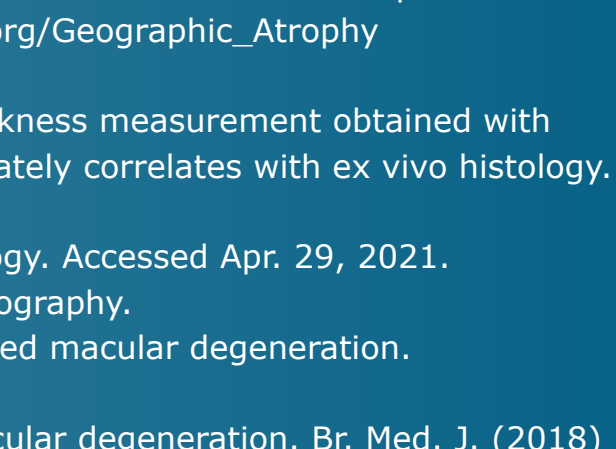
EN SAVOIR PLUS

Formes avancées de la DMLA



EN SAVOIR PLUS

Glossaire



EN SAVOIR PLUS

Cette infographie sur la DMLA sèche avancée n'est pas un outil de diagnostic. Veuillez consulter un professionnel de la santé si vous pensez souffrir de DMLA.

Références

1. Gehrs KM, et al. Ann Med. 2006;38(7):450-471.
2. Fleckenstein M, et al. Ophthalmology. 2018;125:369-390.
3. Wong WL, et al. Lancet Glob Health. 2014;2:e106-116.
4. Rudnicka AR, et al. Ophthalmology. 2012;119:571-580.
5. Biarnés M, et al. Optom Vis Sci. 2011;88(7):881-889. 11 Ophthalmology 125, 369-390 (2018).
6. Fleckenstein M, et al. The progression of geographic atrophy secondary to age-related macular degeneration.
7. Bear, M., Connors, B. & Paradiso, M. Neuroscience: Exploring the Brain (Third Edition). Library (Lond). (2006) doi:10.1007/BF02234670.
8. Mitchell, P., Liew, G., Gopinath, B. & Wong, T. Y. Age-related macular degeneration. www.thelancet.com vol. 392 www.thelancet.com (2018).
9. Remington, L. A. Aqueous and Vitreous Humors. In Clinical Anatomy and Physiology of the Visual System 109-122 (Elsevier Health Sciences, 2012). doi:10.1016/b978-1-4377-1926-0.10006-2.
10. Klein, R. et al. The Wisconsin Age-related Maculopathy Grading System. Ophthalmology 98, 1128-1134 (1991).
11. Age-Related Macular Degeneration: Facts & Figures. Bright Focus Foundation. Accessed Apr. 29, 2021. <https://www.brightfocus.org/maculopathy/articles/age-related-macular-facts-figures>
12. Rofagha S, et al. SEVEN-UP Study Group. Ophthalmology. 2013;120(11):2292-2299.
13. Ferris FL 3rd, et al. Ophthalmology. 2013;120(4):844-851.
14. Young, R. W. Pathophysiology of age-related macular degeneration. Surv. Ophthalmol. 31, (1987).
15. Boyer, D. S., Schmidt-Erfurth, U., Van Lookeren Campagne, M., Henry, E. C. & Brittain, C. The pathophysiology of geographic atrophy secondary to age-related macular degeneration and the complement pathway as a therapeutic target. Retina 37, 819-835 (2017).
16. Geographic Atrophy. Eye See You. Accessed Apr. 29, 2021. <https://eyeseeyou.com/en/geographic-atrophy/>
17. Sunness JS, et al. Ophthalmology. 2007;114(2):271-277.
18. Holz FG, et al. Ophthalmology. 2014;121(5):1079-1091.
19. Lindblad AS, et al. Arch Ophthalmol. 2009;127(9):1168-1174.
20. Lakshminarayanan, V. Visual acuity. In: Chen J, Cranton W, Fihn M eds. Handbook of Visual Display Technology. Vol. 1. Springer-Verlag Berlin Heidelberg; 2012:93-99. 3. Chandramohan A, Stinnett SS, Petrowski JT. Visual function measures in early and intermediate age-related macular degeneration. Retina. 2016;36(5):1021-31.
21. What is the difference between direct and indirect ophthalmoscopy? American Academy of Ophthalmology. Accessed Apr. 29, 2021. <https://www.aao.org/eye-health/ask-ophthalmologist-q/what-is-difference-between-direct-indirect-ophthal>
22. Geographic Atrophy. EyeWiki. Accessed Apr. 29, 2021. https://eyewiki.aao.org/Geographic_Atrophy
23. Townsend WD. Scleral depression. Optom Clin. 1992; 2(3):127-44 (1992).
24. Ferguson LR, Crowe S, Dominguez II JM, Balaiva S, Chalam KV. Retinal thickness measurement obtained with spectral domain optical coherence tomography assisted optical biopsy accurately correlates with ex vivo histology. PLoS ONE. 2014;9(10): e111203.
25. What Is Optical Coherence Tomography? American Academy of Ophthalmology. Accessed Apr. 29, 2021. <https://www.aao.org/eye-health/treatments/what-is-optical-coherence-tomography>.
26. Buschini, E. et al. Recent developments in the management of dry age-related macular degeneration. Clinical Ophthalmology vol. 9 563-574 (2015).
27. Bishop, P., Fekrat, S. & Chakravarthy, U. BMJ Best Practice: Age-related macular degeneration. Br. Med. J. (2018) doi:10.1016/S0140-6736(18)31550-2.