

Degeneración macular seca avanzada asociada a la edad (DMAE) / Atrofia geográfica (AG)

Concienciación

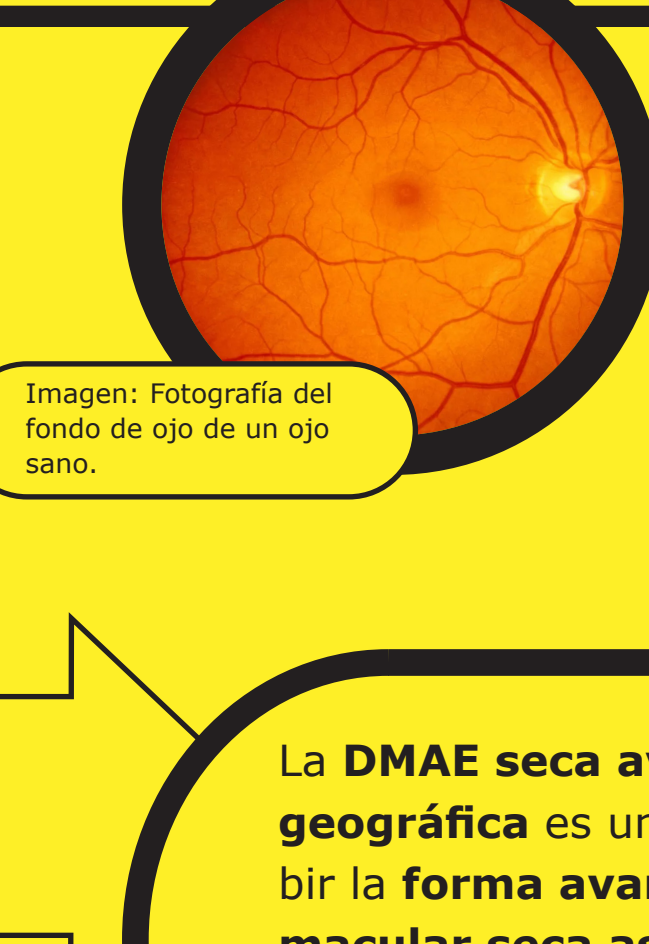


Imagen: Fotografía del fondo de ojo de un ojo sano.

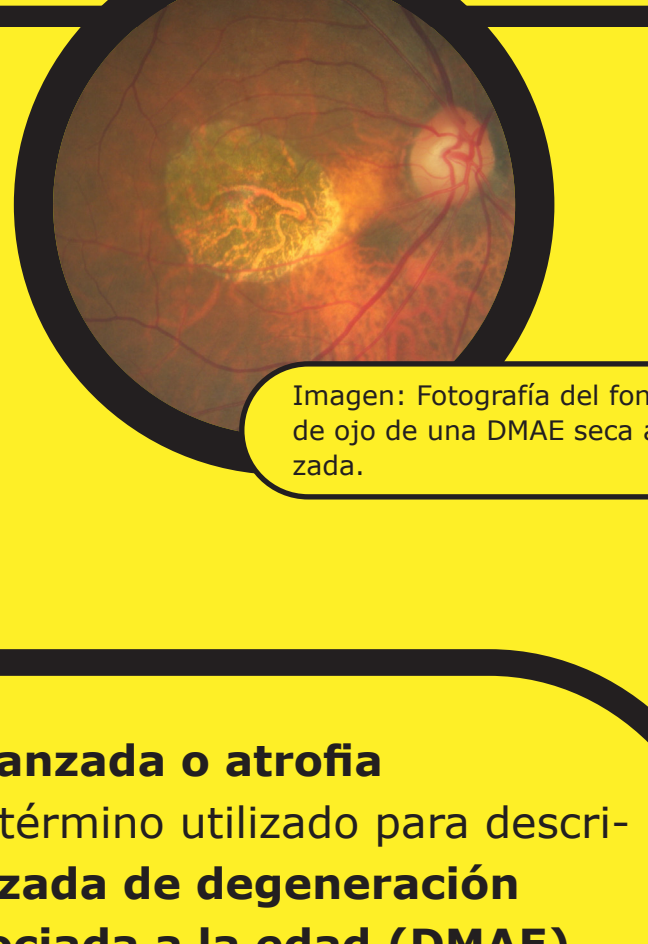

Imagen: Fotografía del fondo de ojo de una DMAE seca avanzada.

DMAE seca avanzada

Atrofia geográfica

La DMAE seca avanzada o atrofia geográfica es un término utilizado para describir la forma avanzada de degeneración macular seca asociada a la edad (DMAE), una enfermedad progresiva e irreversible que afecta a la mácula, la parte central de la retina.^{1,2}

5 millones

Actualmente, la DMAE seca avanzada afecta a más de 5 millones de personas en todo el mundo. Se espera que esta cifra aumente a más de 10 millones en 2040.³

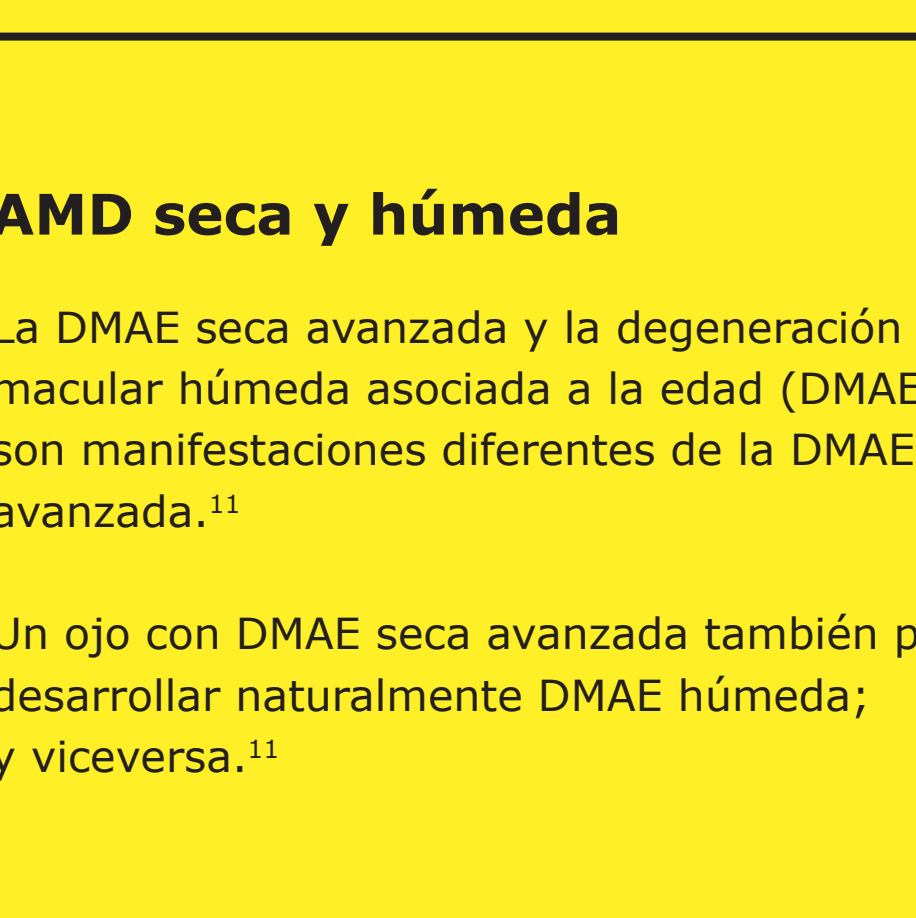4x

A partir de los 50 años, la prevalencia se cuadruplica cada 10 años.⁴

20%

La DMAE seca avanzada representa hasta el 20% de todas las cegueras legales atribuidas a la DMAE.^{1,5}

La DMAE seca avanzada es una degeneración crónica progresiva⁶ de la mácula, que es una parte central de la retina que permite al ojo ver detalles precisos para las actividades diarias.^{7,8}

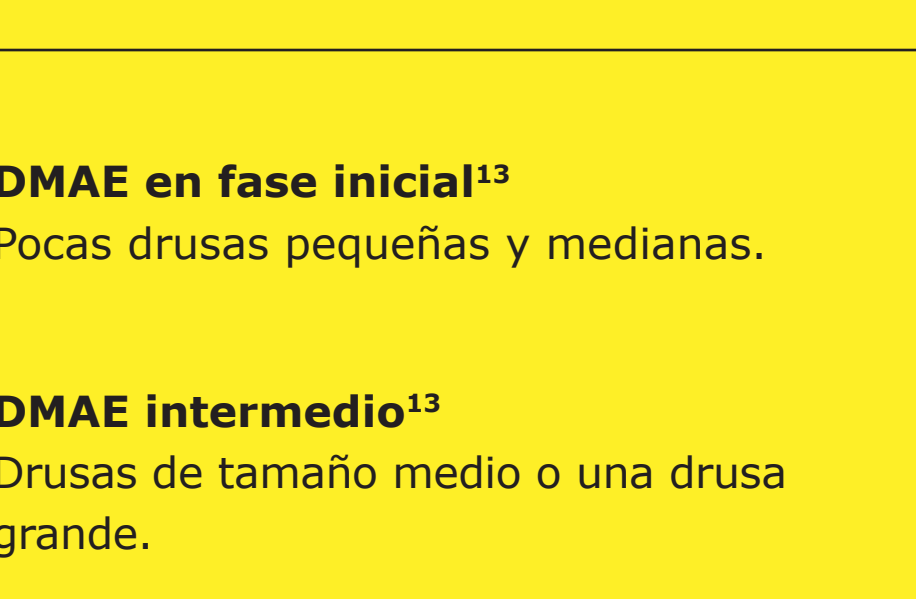


Retina

Mácula

La retina contiene millones de células sensibles a la luz (bastones y conos) que reciben y organizan la información visual.⁷

La fovea, situada en el centro de la mácula, es una pequeña fosa que contiene la mayor concentración de células de conos y, por tanto, proporciona la mayor agudeza visual.⁹



Drusas

Las drusas son pequeños depósitos amarillos de proteínas grasas (lípidos) que se acumulan bajo la retina. Pueden utilizarse para clasificar el estadio y la gravedad de la DMAE.¹⁰

AMD seca y húmeda

La DMAE seca avanzada y la degeneración macular húmeda asociada a la edad (DMAE) son manifestaciones diferentes de la DMAE avanzada.¹¹

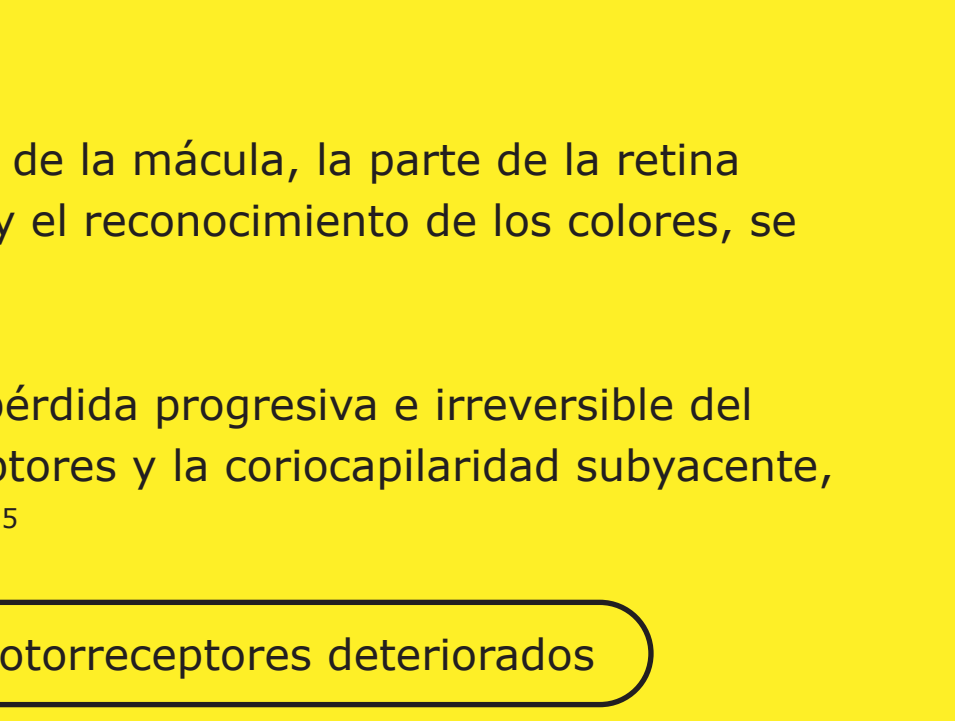
Un ojo con DMAE seca avanzada también puede desarrollar naturalmente DMAE húmeda; y viceversa.¹¹

98%

de los pacientes con DMAE húmeda desarrollaron DMAE seca avanzada durante una media de 7,3 años de seguimiento.¹²

DMAE en fase inicial¹³

Pocas drusas pequeñas y medianas.



DMAE intermedio¹³

Drusas de tamaño medio o una drusa grande.

DMAE avanzada⁹

DMAE seca avanzada o atrofia geográfica

DMAE neovascular o húmeda

Causas

En las personas con DMAE, los fotorreceptores de la mácula, la parte de la retina responsable de proporcionar una visión nítida y el reconocimiento de los colores, se deterioran.¹⁴

La DMAE seca avanzada se caracteriza por la pérdida progresiva e irreversible del epitelio pigmentario de la retina, los fotorreceptores y la coriocapilaridad subyacente, todos ellos componentes clave de la mácula.^{2,15}

Fotorreceptores sanos

Fotorreceptores deteriorados

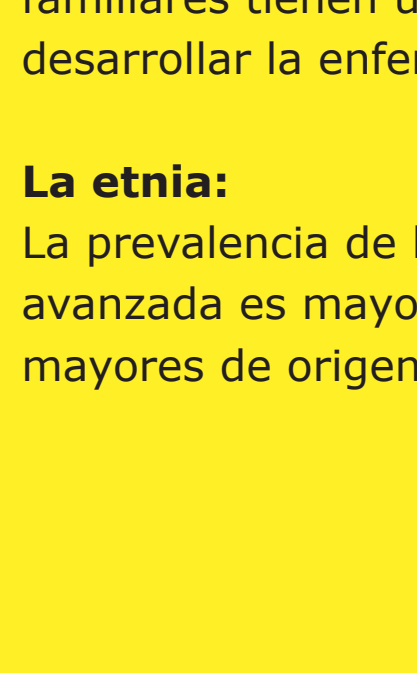
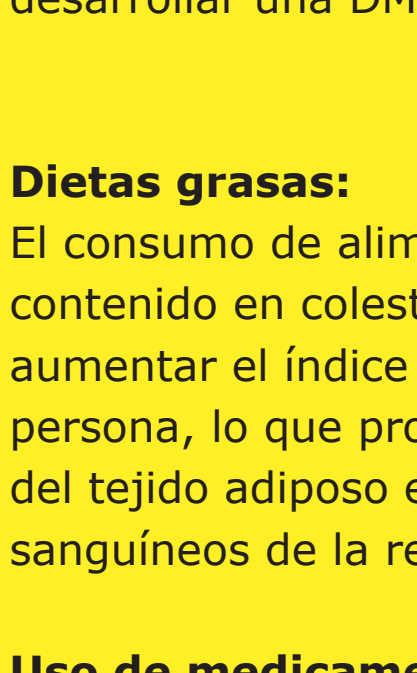


Imagen simplificada para ilustrar los fotorreceptores sanos y deteriorados.

Los signos y síntomas de la DMAE seca avanzada pueden incluir:¹⁶

- Visión borrosa o nublada.
- Las líneas rectas pueden aparecer torcidas.
- Incapacidad para ver los detalles de cerca, así como dificultad para identificar objetos a distancia.
- Un pequeño, pero creciente, punto ciego en el centro de la visión.
- Incapacidad para identificar y distinguir los colores.

50%

de los pacientes desarrolla DMAE seca avanzada en ambos ojos en los 7 años siguientes al diagnóstico inicial.¹⁵

Factores de riesgo asociados a la DMAE seca avanzada¹⁶

Factores de riesgo ambientales modificables

Fumar tabaco y cigarrillos aumenta la probabilidad de desarrollar DMAE seca avanzada.

Índice de masa corporal (IMC): Las personas con un IMC igual o superior a 30 son más susceptibles de desarrollar una DMAE seca avanzada.

Dietas grasas: El consumo de alimentos con alto contenido en colesterol y grasas puede aumentar el índice glucémico de una persona, lo que provoca la disposición del tejido adiposo en los vasos sanguíneos de la retina.

Uso de medicamentos: Algunos medicamentos se han relacionado con un mayor riesgo de desarrollar DMAE. Si está tomando alguna medicación para otras enfermedades, debe consultarla con su profesional sanitario.

Factores de riesgo no modificables

La edad: La probabilidad de que se le diagnostique una DMAE seca avanzada aumenta a medida que la persona envejece.

La genética: Las personas con antecedentes familiares tienen un mayor riesgo de desarrollar la enfermedad.

La etnia: La prevalencia de la DMAE seca avanzada es mayor entre las personas mayores de origen caucásico.

Diagnóstico y evolución de la enfermedad

Evolución de la enfermedad

La característica más predictiva y central de desarrollar DMAE seca avanzada es el tamaño mayor (> 125 µm) o la fusión de drusas, ya que más del 95% de los pacientes con estas características desarrollan DMAE seca avanzada.¹⁵

Atrofia no central

Cierta pérdida de visión periférica con poca luz. El paciente solo toma nota en determinadas condiciones diseñadas.

Crecimiento de la atrofia no central

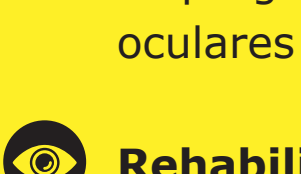
Pérdida de visión periférica y con poca luz.

Empieza a afectar a la fovea, la visión central

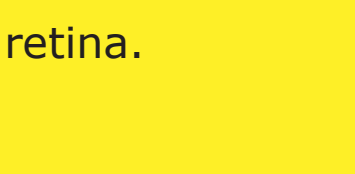
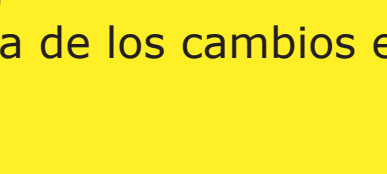
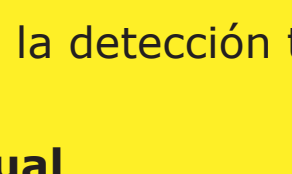
Pérdida de visión periférica y visión reducida; parches de la visión central perdida.

Atrofia central severa

Pérdida de la visión central que conduce a la ceguera.



GA-Lesión Fovea



Aunque el crecimiento de las lesiones en la DMAE seca avanzada puede parecer lento, la progresión de la enfermedad es constante e irreversible.^{15,17-19}

Diagnóstico

La DMAE seca avanzada puede ser diagnosticada y monitorizada por un oftalmólogo, un especialista en retina o un optometrista.²⁰

Las técnicas de imagen de la retina se utilizan para identificar, diagnosticar y controlar todas las fases de la DMAE, incluida la DMAE seca avanzada. Al diagnosticar y monitorizar la DMAE, su oftalmólogo buscará las siguientes características en la retina mediante la aplicación de la oftalmoscopia o la retinografía.^{21,22} Esto puede incluir:

- Manchado con drusas.
- Una zona bien delimitada en la región macular con una retina atrófica, carente de pigmentación.
- Vasos sanguíneos coroidales subyacentes visibles.

Formas de diagnóstico

La angiografía autofluorescente del fondo de ojo es actualmente una tecnología de imagen estándar para visualizar el epitelio pigmentario de la retina (EPR) en la DMAE seca avanzada.²³

Tomografía de coherencia óptica (OCT): La atrofia de las capas de la retina puede verse claramente con esta técnica de imagen no invasiva.^{24,25}

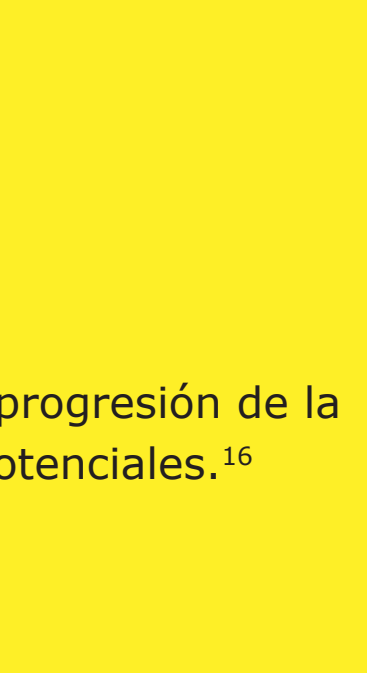


Imagen: Autofluorescencia normal del fondo de ojo de una retina

Aunque el crecimiento de la lesión en la DMAE seca avanzada puede parecer que avanza lentamente, la progresión de la enfermedad suele ser constante e irreversible.^{15,17}

La progresión puede ser muy variable, suelen pasar varios años desde el inicio de la DMAE seca avanzada para que se produzcan déficits de visión consistentes.²⁶

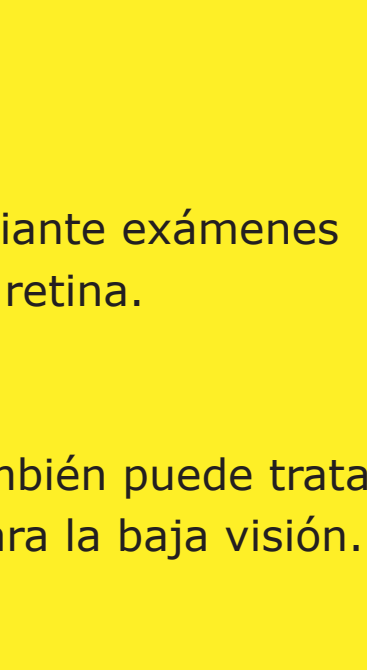


Imagen: Exploración OCT horizontal sobre la fovea

Esto se debe a que la fovea, que es la responsable de la visión central y la agudeza visual, puede estar a salvo hasta que la DMAE seca esté muy avanzada.²⁶

Sin embargo, incluso antes de que la fovea se vea afectada por la DMAE seca avanzada, el crecimiento de la lesión ya está afectando a la visión funcional.^{10,15}

Tratamiento

Tratamiento de la DMAE seca avanzada

Hasta la fecha, no existen terapias aprobadas para reducir la tasa de progresión de la DMAE seca avanzada, aunque se están investigando varias terapias potenciales.¹⁶

Cómo gestionar mejor la DMAE seca avanzada¹⁶

- Exámenes oculares periódicos** La progresión de la DMAE seca avanzada puede controlarse mediante exámenes oculares regulares y la detección temprana de los cambios en la retina.
- Rehabilitación visual** Además de las revisiones oculares periódicas, la enfermedad también puede tratarse mediante la rehabilitación visual con el uso de lupas y ayudas para la baja visión.
- Modificación del estilo de vida^{16,27}** Algunos enfoques sencillos que pueden ayudar a prevenir o ralentizar la progresión de la DMAE seca avanzada son:

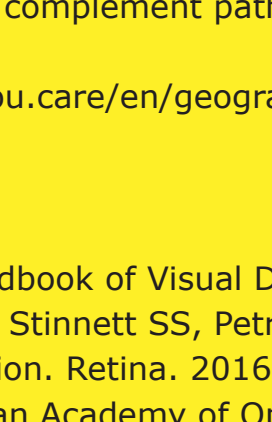
- Dejar de fumar
- Hacer ejercicio para reducir el IMC
- Comer alimentos bajos en colesterol
- Consumo de antioxidantes y vitaminas como la vitamina C, la vitamina E, el betacaroteno y el zinc

Resumen de las estrategias de tratamiento que se están investigando²⁶

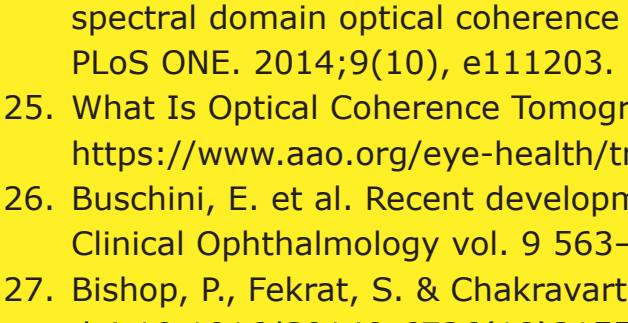
- Modular el ciclo visual para reducir la acumulación de subproductos tóxicos
- Reducir o inhibir la formación de drusas
- Inhibición del complemento para regular un sistema del complemento hiperactivo
- Mejora del flujo sanguíneo en la coroides
- Reducir o eliminar el estrés oxidativo
- Reducir o eliminar la inflamación
- Sustituir, reparar o regenerar las células del EPR y los fotorreceptores perdidos
- Terapia celular

Más información

Para más información, visite dryAMD.info

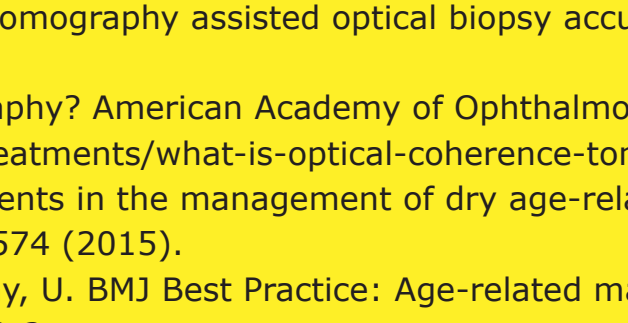


Cómo funciona la visión



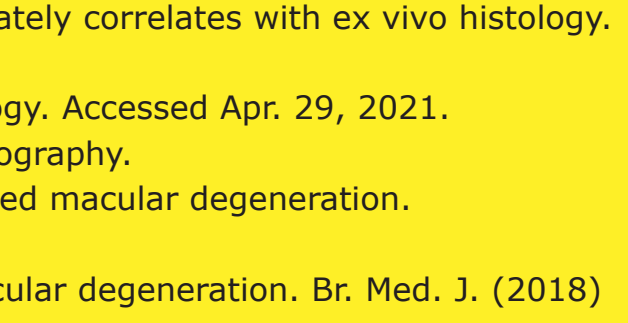
CONOZCA MÁS

Formas avanzadas de DMAE



CONOZCA MÁS

Glosario



CONOZCA MÁS

Esta infografía sobre la DMAE seca avanzada no es una herramienta de diagnóstico. Consulte a un profesional de la salud si cree que padece DMAE.

Referencias

- Gehrs KM, et al. Ann Med. 2006;38(7):450-471.
- Fleckenstein M, et al. Ophthalmology. 2018;125:369-390.
- Wong WL, et al. Lancet Glob Health. 2014;2:e106-116.
- Rudnicka AR, et al. Ophthalmology. 2012;119:571-580.
- Blarnés M, et al. Optom Vis Sci. 2011;88(7):881-889.
- Fleckenstein M, et al. The progression of geographic atrophy secondary to age-related macular degeneration. Ophthalmology 125, 369-390 (2018).
- Bear, M., Connors, B. & Paradiso, M. Neuroscience: Exploring the Brain (Third Edition). Library (Lond). (2006) doi:10.1007/97802234670.
- Mitchell, P., Liew, G., Gopinath, B. & Wong, T. Y. Age-related macular degeneration. www.thelancet.com vol. 392 www.thelancet.com (2018).
- Thelington, L. A. Aqueous and Vitreous Humors. In Clinical Anatomy and Physiology of the Visual System 109-122 (Elsevier Health Sciences, 2012). doi:10.1016/b978-1-4377-1926-0.10006-2.
- Klein, R. et al. The Wisconsin Age-related Maculopathy Grading System. Ophthalmology 98, 1128-1134 (1991).
- Age-Related Macular Degeneration: Facts & Figures. Bright Focus Foundation. Accessed Apr. 29, 2021. <https://www.brightfocus.org/macular/article/age-related-macular-facts-figures>
- Rofagha S, et al; SEVEN-UP Study Group. Ophthalmology. 2013;120(11):2292-2299.
- Ferris FL 3rd, et al. Ophthalmology. 2013;120(4):844-851.
- Young, R. W. Pathophysiology of age-related macular degeneration. Surv. Ophthalmol. 31, (1987).
- Boyer, D. S., Schmidt-Erfurth, U., Van Lookeren Campagne, M., Henry, E. C. & Brittain, C. The pathophysiology of geographic atrophy secondary to age-related macular degeneration and the complement pathway as a therapeutic target. Retina 37, 819-835 (2017).
- Geographic Atrophy. Eye See You. Accessed Apr. 29, 2021. <https://eyeseeyou.care/en/geographic-atrophy/>
- Sunness JS, et al. Ophthalmology. 2007;114(2):271-277.
- Holz FG, et al. Ophthalmology. 2014;121(5):1079-1091.
- Lindblad AS, et al. Arch Ophthalmol. 2009;127(9):1168-1174.
- Lakshminarayanan, V. Visual acuity. In: Chen J, Cranton W, Fihn M eds. Handbook of Visual Display Technology. Vol. 1. Springer-Verlag Berlin Heidelberg; 2012:93-99. 3. Chandramohan A, Stinnett SS, Petrowski JT. Visual function measures in early and intermediate age-related macular degeneration. Retina. 2016;36(5):1021-31.
- What is the difference between direct and indirect ophthalmoscopy? American Academy of Ophthalmology. Accessed Apr. 29, 2021. <https://www.aao.org/eye-health/ask-ophthalmologist-q/what-is-difference-between-direct-indirect-ophthal>
- Geographic Atrophy. EyeWiki. Accessed Apr. 29, 2021. https://eyewiki.aao.org/Geographic_Atrophy
- Townsend WD. Scleral depression. Optom Clin. 1992; 2(3):127-44 (1992).
- Ferguson LR, Grover S, Dominguez II JM, Balaia S, Chalam KV. Retinal thickness measurement obtained with spectral domain optical coherence tomography assisted optical biopsy accurately correlates with ex vivo histology. PLoS ONE. 2014;9(10). e111203.
- What Is Optical Coherence Tomography? American Academy of Ophthalmology. Accessed Apr. 29, 2021. <https://www.aao.org/eye-health/treatments/what-is-optical-coherence-tomography>.
- Buschini, E. et al. Recent developments in the management of dry age-related macular degeneration. Clinical Ophthalmology vol. 9 563-574 (2015).
- Bishop, P., Fekrat, S. & Chakravarthy, U. BMJ Best Practice: Age-related macular degeneration. Br. Med. J. (2018) doi:10.1016/S0140-6736(18)31550-2.